

DPP7 蛋白对肝细胞癌的影响及其机制

汪碧君¹, 崔浩东^{2,3}, 吴文涌^{2,3}

(¹ 安徽医科大学临床医学院外科学教研室, 合肥 230012; ² 安徽医科大学安徽省第二人民医院
临床学院普外科, 合肥 230041; ³ 安徽省第二人民医院职业健康安徽省重点实验室, 合肥 230041)

摘要 **目的** 探究二肽基肽酶 7(DPP7)在肝细胞癌中的发生发展机制。**方法** 通过 UALCAN 及 GEPIA 数据库、免疫组织化学染色法和蛋白质免疫印迹实验检测肝癌组织及肝脏正常组织中 DPP7 蛋白表达情况并分析其临床病理特征之间的关系;选用 siRNA 沉默 DPP7 的表达,并通过 Western blot、实时定量 PCR(qPCR)法检测肝癌细胞 MHCC97H 中 DPP7 表达量;使用四唑盐比色法(MTT)、克隆形成及划痕愈合实验检测细胞增殖情况;Transwell 法检测细胞的侵袭、迁移能力;通过 Western blot 检测上皮间充质转化(EMT)相关蛋白标志物的变化情况。**结果** UALCAN、GEPIA 数据库及临床肝癌组织样本中, DPP7 蛋白表达上调,且与肝癌患者的 TNM 分期($P=0.002$)、淋巴结转移($P=0.038$)及肿瘤浸润深度($P=0.027$)密切相关;实验组转染 siRNA 后, MHCC97H 细胞株中的 DPP7 蛋白及 mRNA 表达量下调($P<0.01$),且 MTT 法、克隆形成实验、划痕实验、Transwell 法结果显示 MHCC97H 细胞株的增殖和转移能力受到抑制;EMT 相关蛋白检测显示上皮细胞标志物 E-cadherin 表达增加($P<0.001$),而间充质标志物 Vimentin、N-cadherin 表达下降($P<0.01$)。且 MTT 法、克隆形成实验、划痕实验、Transwell 法结果显示:敲低 MHCC97H 细胞株的 DPP7 表达后,细胞的增殖和转移能力受到抑制;EMT 相关蛋白检测显示上皮细胞标志物 E-cadherin 表达增加($P<0.001$),而间充质标志物 Vimentin、N-cadherin 表达下降($P<0.01$)。**结论** DPP7 在肝细胞癌组织和肝癌细胞株中呈高表达并与患者不良预后相关,下调 DPP7 蛋白表达可抑制肝癌细胞株 MHCC97H 的增殖、转移能力,其作用机制与 EMT 密切相关。

关键词 DPP7;肝细胞癌;增殖;转移;EMT;MHCC97H

中图分类号 R 735.7

文献标志码 A **文章编号** 1000-1492(2026)02-0201-08

doi:10.19405/j.cnki.issn1000-1492.2026.02.003

肝细胞癌(hepatocellular carcinoma, HCC)是最常见的原发性肝脏恶性肿瘤,也是导致癌症相关死亡的第三大因素^[1]。目前已成为男性癌症死亡的第二大原因^[2]。HCC 的危险因素包括乙型肝炎病毒、丙型肝炎病毒感染、食用黄曲霉毒素污染的食物、酗酒、吸烟和 2 型糖尿病^[3]。HCC 的发生是一个多步骤的生物学进程,众多信号通路参与该过程,包括 WNT/ β -catenin、RAS/RAF/MAPK、PI3K/AKT/mTOR 等^[4-6]。二肽基肽酶 7(dipeptidyl peptidase 7, DPP7),一种脯氨酸裂解后的氨肽酶,也被叫作静止细胞脯氨酸二肽酶(QPP, DPP2, DPP II),是脯氨酸切割后的氨肽酶,能够除去 N-末端二肽的二肽基肽

酶,它所编辑的蛋白属于一种可溶性蛋白质^[7]。目前已被证实参与淋巴细胞的凋亡中起作用^[8],而淋巴细胞的减少与癌症患者的不良结局密切相关。与此同时,淋巴细胞和肿瘤浸润淋巴细胞的凋亡数量也随着肿瘤恶性程度的进展而增加^[9]。目前,未有明确的机制阐述 DPP7 对 HCC 细胞增殖、转移以及上皮-间充质转化(epithelial-mesenchymal transition, EMT)进展的相关研究。

1 材料与方法

1.1 材料

1.1.1 临床样本 本文中所收集的临床病理蜡块标本均来自安徽省第二人民医院病理科,其中正常肝脏组织标本 79 例, HCC 组织标本 102 例,共计 181 例。同时收集新鲜 HCC 组织及癌旁正常组织样本 6 对。免疫组化结果判读由两位病理科中级职称医师独立评定,采用双盲原则。所有涉及临床患者样本均电话回访后在网上签署知情同意书。本研究经安徽医科大学生物医学伦理委员会审查并获得

2025-11-08 接收

基金项目:安徽省重点研究与开发计划项目(编号:202104j07020005);安徽省高校自然科学研究项目(编号:2023AH010084、2022AH052030);安徽医科大学临床医学院校级自然科学研究项目(编号:2020XJ018)

作者简介:汪碧君,女,硕士,讲师;

吴文涌,男,博士,教授,主任医师,博士生导师,通信作者,

E-mail: wuwenyong@ahmu.edu.cn

批准(伦理号:83240098)。

1.1.2 主要试剂及仪器 DAB显色剂、逆转录试剂盒、RNA提取试剂盒、蛋白酶抑制剂、Lipofectamine 3000转染试剂、0.25%胰蛋白酶、胎牛血清、DMEM培养基(美国Thermo Fisher Scientific公司,货号:34065、4366596、12183555、36978、L300001、25200056、A5256701、11965092);鼠抗人 β -actin抗体、SYBR Green试剂(上海生工生物工程股份有限公司,货号:D191048-0050、B110032-0050);兔抗人抗体DPP7(中国台湾Abnova公司,货号:H00029952-B01P);青链霉素混合液、BCA蛋白提取试剂盒、ECL发光剂、S-vision免疫组化试剂盒、甲醛、结晶紫(武汉塞维尔生物科技有限公司,货号:G4003-100ML、G2026-200T、G2161-200ML、G1313-100T、G1101-500ML、G1014-50ML)。二氧化碳培养箱(日本三洋电机公司,型号:MCO-15AC);电泳电转仪、脱色摇床(北京六一生物科技有限公司,型号:DYCZ-24FN、WD-9405H);荧光显微镜(日本尼康公司,型号:EVOSM7000)。

1.2 方法

1.2.1 UALCAN、GEPIA数据库分析 研究选择UALCAN (<http://ualcan.path.uab.edu>) 和 GEPIA (<http://gepia.cancer-pku.cn/index.html>)生物信息平台,基于RNA测序数据和HCC患者的临床资料,系统评估DPP7基因在正常肝组织与HCC组织中的mRNA表达差异,并进一步探讨其与患者临床预后的相关性。

1.2.2 免疫组化 选取HCC组织及肝脏正常组织蜡块标本切片处理,使用S-vision免疫组化试剂盒及DAB显色剂对DPP7蛋白进行定量检测,DPP7抗体浓度按照1:800稀释后覆盖于切片组织上,4℃孵育过夜。第2天滴加二抗并进行DAB显色。判定标准:免疫组织化学染色结果按显色程度划分为三级:无着色(0分);浅黄色(1分);深褐色(2分)。阳性细胞比例评分标准为五级:无阳性细胞(0分);阳性细胞比例 $\leq 20\%$ (1分);21%~50%(2分);51%~75%(3分);超过75%(4分)。最终评分由显色强度分值与阳性细胞比例分值相乘确定,并划分为三个等级:阴性(0分);弱阳性(1~4分);强阳性(5~8分)。

1.2.3 细胞培养 选择人HCC细胞株MHCC97H培养于37℃、5%CO₂的恒温培养箱中,培养皿中加入含10%胎牛血清、1%青链霉素混合液DMEM混

合培养基,镜下观察细胞贴壁情况并及时进行培养基更换。MHCC97H细胞株购于美国细胞培养物集存库(American type culture collection, ATCC)。

1.2.4 细胞转染 选择处于生长对数期的MHCC97H细胞接种于6孔板,利用Lipofectamine 3000转染24 h后收取MHCC97H细胞蛋白,蛋白印迹法检测转染效率。购买上海吉玛生物公司DPP7的siRNA (si-DPP7-1、si-DPP7-2)。siRNA序列从TCGA数据库中选择。本实验设置实验组与对照组,对照组设置为未作处理的MHCC97H细胞组(si-NC);实验组细胞转染si-DPP7-1及si-DPP7-2质粒,选取两组敲低效率不同的si-DPP7-1和si-DPP7-2进行转染。本研究中选用的si-RNA序列分别是:si-DPP7-1 (5'-GAAGCGTTCCGACAGATCA-3')、si-DPP7-2 (5'-CGTCTGGACCACTTCAACT-3')。

1.2.5 蛋白提取及Western blot实验 选择处于对数生长期的MHCC97H细胞提取蛋白:将培养皿用PBS液轻柔冲洗2遍;随后在培养皿中加入蛋白裂解液并放置在冰盒中(4℃、20 min);刮取皿中裂解的细胞碎片并放置于1 mL无酶EP离心管中,离心后收取上清液(1 200 r/min、4℃离心10 min),95℃水浴加热变性后保存于-20℃冰箱。选择收取的蛋白样本进行标记上样(10% SDA-PAGE胶),转膜,5%脱脂牛奶封闭40 min(室温下),抗体孵育后进行显影,使用ImageJ软件对条带进行灰度分析。一抗(DPP7, 1:800)4℃孵育过夜,PBS清洗后室温孵育二抗(山羊抗兔IgG, 1:1 000)30 min,随后DAB显色,使用ImageJ软件对条带进行灰度分析。

1.2.6 RNA提取及qRT-PCR检测 选择处于对数生长期的MHCC97H细胞提取RNA:使用TRIzol试剂提取总RNA。制备cDNA后,依据qRT-PCR试剂盒说明书进行操作。每组设定3个平行副孔,以GAPDH为内参。

1.2.7 细胞增殖实验 MTT法:将MHCC97H细胞经胰酶消化并计数,接种至96孔培养板(每孔约1 000个细胞),设置重复孔。待细胞贴壁后移除原培养基,加入100 μ L MTT溶液培养箱中孵育1 h。采用酶标仪检测570 nm处吸光度(Absorbance, A)值,收集数据并制图。

细胞克隆形成实验:选取MHCC97H细胞经胰酶消化后制备单细胞悬液。细胞接种于6孔板,放置培养箱中培养2周;期间更换培养基,镜下观察单克隆集落。PBS溶液漂洗2次,多聚甲醛固定后结

晶紫溶液染色 10 min;细水流缓慢冲洗、室温晾干并拍照。

划痕愈合实验:选择对数生长期 MHCC97H 细胞(镜下观察约铺满细胞培养皿 80%),胰酶消化制备单细胞悬液并计数。制备成均匀单细胞悬液后将细胞接种于 6 孔板中(每孔约接种 10^5 个),贴壁培养直至长满;选用 10 μ L 无酶枪头,在 6 孔板内划“井”字划痕后继续在温箱中培养。及时更换新培养基,拍照并记录细胞划痕愈合情况。

1.2.8 细胞转移能力实验 将 MHCC97H 细胞经胰酶消化并计数,接种至 24 孔培养板并设置重复孔。细胞侵袭实验:24 孔板内加入 700 μ L 含 10% 胎牛血清的完全培养基,Transwell 上室加入 300 μ L 无血清培养基混悬的细胞悬液(含 5×10^4 个细胞),置于 37 $^{\circ}$ C、5% CO_2 培养箱中培养 24 h 后,采用 4% 多聚甲醛固定细胞,0.1% 结晶紫染色后于倒置显微镜下观察并采集图像。细胞迁移实验:预先 2 h 在 Transwell 上室铺 Matrigel 基质胶,随后加入 300 μ L 无血清培养基的细胞悬液(含 5×10^4 个细胞),相同条件下培养 48 h 后甲醛固定、结晶紫染色及显微镜下观察并拍照。

1.3 统计学处理 使用 GraphPad Prism 10.1 软件进行数据统计分析,实验均重复 3 次以上。定性数据以 n (%) 表示,定量数据以 $(\bar{x}\pm s)$ 表示。两组间构成比的比较使用卡方检验,正态分布且方差齐的组间两两均值比较使用 t 检验, $P<0.05$ 为差异有统计学意义。

2 结果

2.1 DPP7 蛋白 UALCAN、GEPIA 数据库中的表达情况 通过 UALCAN 数据库检索并分析后发现检测 DPP7 后发现,371 例 HCC 组织中 DPP7 蛋白表达高于 50 例正常肝组织中的 DPP7 蛋白表达(图 1A, $P<0.01$)。同时在 UALCAN 数据库中证实与健康患者相比较,HCC 患者中 DPP7 蛋白的甲基化程度相对低(图 1B, $P<0.01$),致使其恶性程度高,进而促进肿瘤发展,这与图 1A 结论一致。基线分析 GEPIA 数据库证实 *DPP7* 基因表达水平在 HCC 组织中显著高于正常肝组织(图 2, $P<0.05$)。

2.2 DPP7 蛋白在临床组织样本中的表达 本研究共纳入 181 份组织标本(102 例 HCC 和 79 例正常肝组织样本)。通过免疫组化分析发现,与正常肝组织相比,HCC 标本中 DPP7 蛋白的表达阳性率更

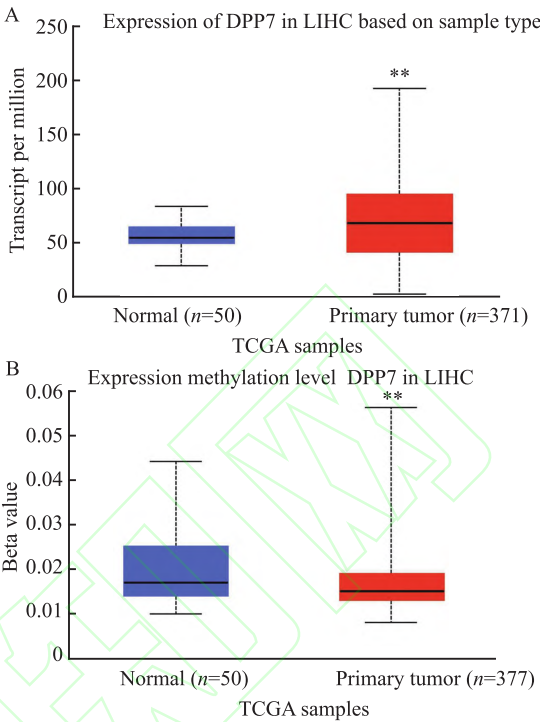


图1 UALCAN 数据库中检测 DPP7 表达情况

Fig. 1 DPP7 expression was detected in the UALCAN database

A: Detection of DPP7 protein expression in UALCAN database; B: The methylation level of the DPP7 promoter in HCC in the UALCAN database; ** $P<0.01$ vs Normal group.

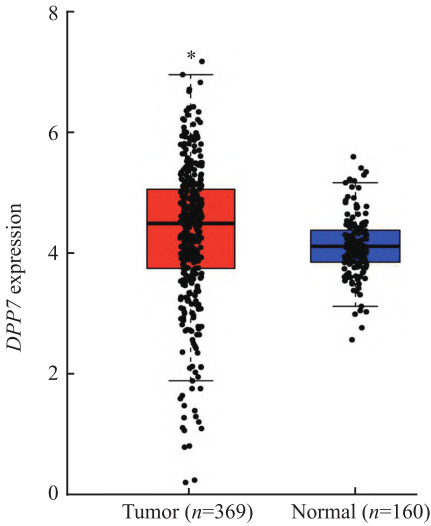


图2 GEPIA 数据库中 *DPP7* 基因在临床样本中的表达差异

Fig. 2 Expression differences of *DPP7* in clinical samples, analyzed based on GEPIA database

* $P<0.05$ vs Normal group.

高。且两组间表达差异具有显著性(图 3、表 1, $P<0.01$)。

除此之外,DPP7 蛋白高表达与患者的 TNM 分期($P=0.002$)、淋巴结转移($P=0.038$)和肿瘤浸润深度($P=0.027$)呈正相关(均 $P<0.05$,表 2)。West-

ern blot 结果显示:选取的 6 对临床样本中,DPP7 蛋白在 HCC 组织中表达显著高于正常肝组织,差异有统计学意义(图 4, $t=6.548,P<0.01$)。

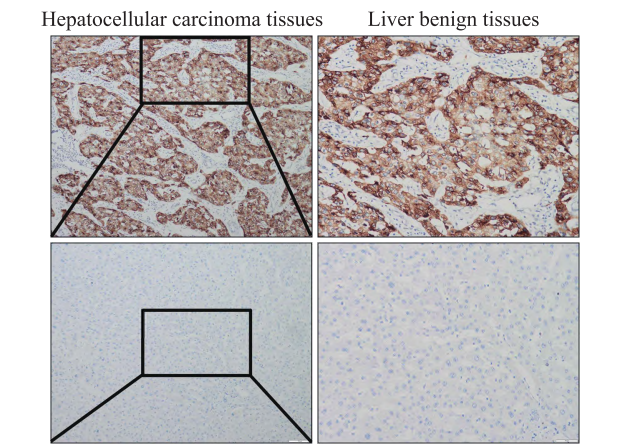


图 3 DPP7 蛋白在肝癌及正常肝组织中的表达

Fig. 3 Expression of DPP7 protein in liver cancer and normal liver tissue

Expression of DPP7 protein in Hepatocellular carcinoma tissues and Liver benign tissues detected by immunohistochemical staining $\times 100$.

表 1 DPP7 蛋白在肝癌组织和癌旁组织中的表达 [n (%)]
Tab. 1 Expression of DPP7 in Hepatocellular carcinoma tissues and Liver benign tissues [n (%)]

Group	n	Expression of DPP7		P value	χ^2 value
		Positive	Negative		
Hepatocellular carcinoma tissues	102	85 (83.33)	17 (16.67)	<0.01	25.376
Liver benign tissues	79	38 (48.10)	41 (51.90)		

2.3 DPP7 对肝细胞癌细胞增殖能力的影响 选取生长状态良好的 HCC 细胞株 MHCC97H 瞬时转染 si-DPP7 和 si-NC 后进行细胞功能试验。Western blot 实验验证 si-DPP7-1 和 si-DPP7-2 的转染效率,结果显示 si-DPP7 质粒可稳定敲低 DPP7 蛋白表达(图 5A, $t=91.80,187.00,P<0.001$),同时在 mRNA 水平证实 si-DPP7-1、si-DPP7-2 质粒的效率相类似(图 5B, $t=64.95,49.10,P<0.001$);MTT 实验表明转染 si-DPP7 后细胞的增殖能力受抑制(图 6A, $F=21.21,112.80,P<0.05,P<0.01$);克隆形成实验表明抑制 DPP7 蛋白表达可减慢细胞集落形成速度(图 6B, $t=15.29,19.21$,均 $P<0.01$),每组实验均重复 3 次。

2.4 DPP7 对 MHCC97H 细胞划痕愈合能力的影响 细胞划痕实验结果显示:与 si-NC 组相比,转染 si-DPP7-1、si-DPP7-2 组细胞愈合率降低(图 7, $t=5.635,8.914,P<0.05$)。

2.5 DPP7 对 MHCC97H 细胞转移能力的影响

表 2 HCC 患者中 DPP7 表达与临床病理参数的关系 [n (%)]
Tab. 2 Association of DPP7 expression with clinicopathological parameters in HCC patients [n (%)]

Parameter	n	Positive expression (n=85)		P value	χ^2 value
		High (n=45)	Low (n=40)		
Age (years)				0.881	0.022
<55	38	20 (52.63)	18 (47.37)		
≥ 55	49	25 (51.02)	24 (48.98)		
Tumor diameter (cm)				0.673	0.178
<5	53	29 (54.72)	24 (45.28)		
≥ 5	32	16 (50.00)	16 (50.00)		
TNM stage				0.002	9.890
I	42	15 (35.71)	27 (64.29)		
II-IV	43	30 (69.77)	13 (30.23)		
Lymph node metastasis				0.038	4.289
Yes	42	27 (64.29)	15 (35.71)		
No	43	18 (41.86)	25 (58.14)		
Tumor differentiation				0.027	4.919
High	51	32 (62.75)	19 (37.25)		
Medium or low	34	13 (38.24)	21 (61.76)		

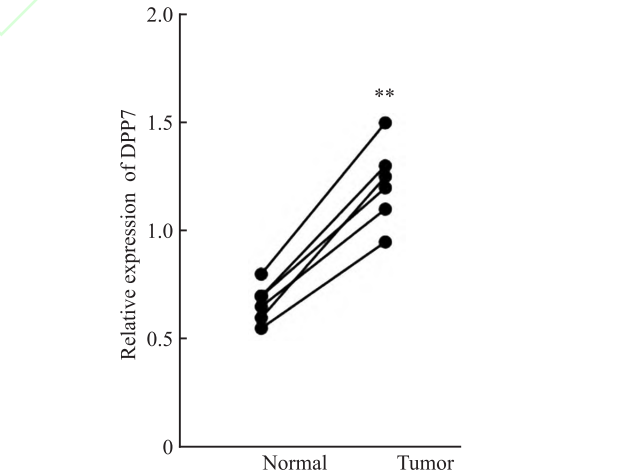
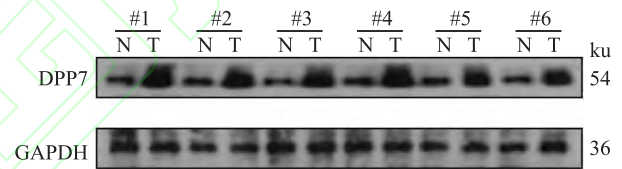


图 4 DPP7 蛋白在临床肝癌样本及正常肝组织中的表达
Fig. 4 Expression of DPP7 protein in clinical liver cancer samples and normal liver tissue

N: Normal group; T: Tumor group; ** $P<0.01$ vs Normal group.

为探究 DPP7 对 MHCC97H 细胞侵袭和迁移能力的影响,Transwell 实验结果显示:与 si-NC 组相比,转染 si-DPP7 质粒的 MHCC97H 细胞迁移和侵袭数量明显减少(图 8, $t=14.50,21.00,9.95,19.26$,均 $P<0.01$)。证实敲低 DPP7 能够显著抑制 MHCC97H 细胞的侵袭和迁移特性。

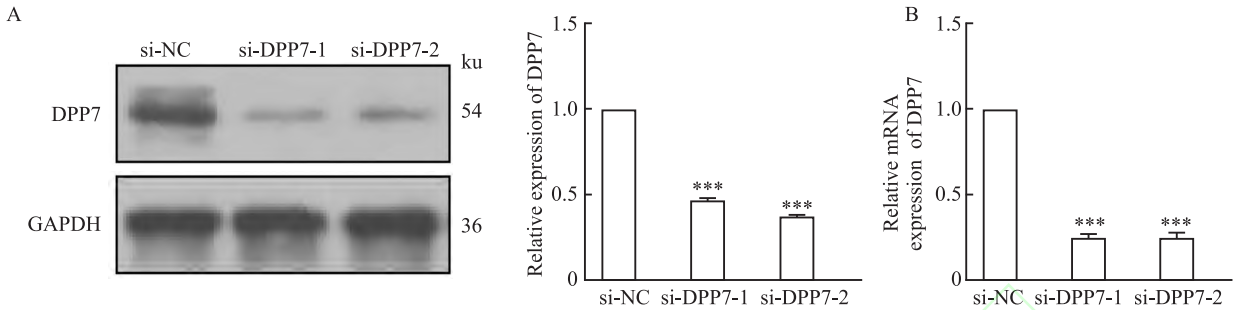


图5 敲低DPP7后肝癌细胞MHCC97H中DPP7蛋白(A)和mRNA(B)的表达

Fig. 5 Expression of DPP7 protein (A) and mRNA (B) in MHCC97H cells following DPP7 knockdown

*** $P<0.001$ vs si-NC group.

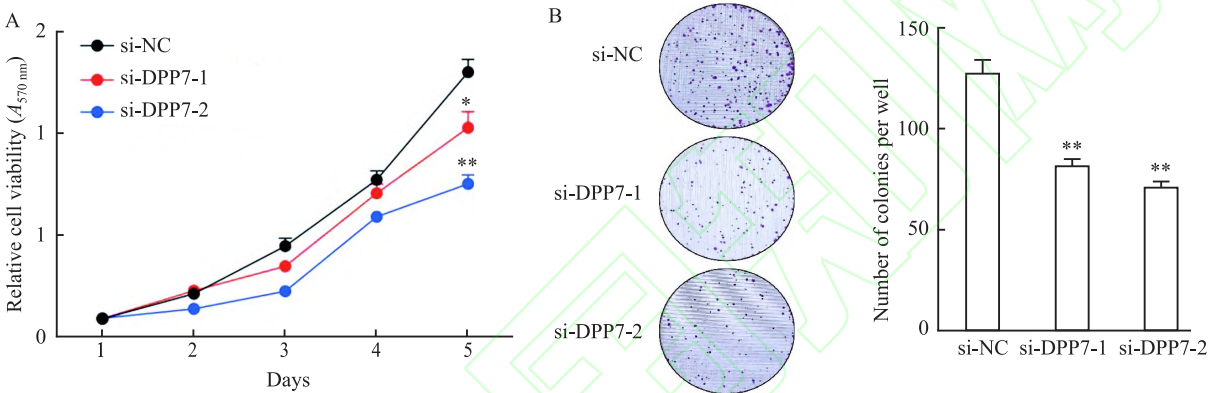


图6 敲低DPP7蛋白抑制肝癌细胞MHCC97H的增殖能力 $\times 100$

Fig. 6 DPP7 knockdown inhibited the proliferation of MHCC97H cells $\times 100$

A: MTT assay indicated that the proliferation ability of cells was inhibited after transfection with si-DPP7; B: Colony formation assay showed that DPP7 inhibition decreased the rate of colony formation; * $P<0.05$, ** $P<0.01$ vs si-NC group.

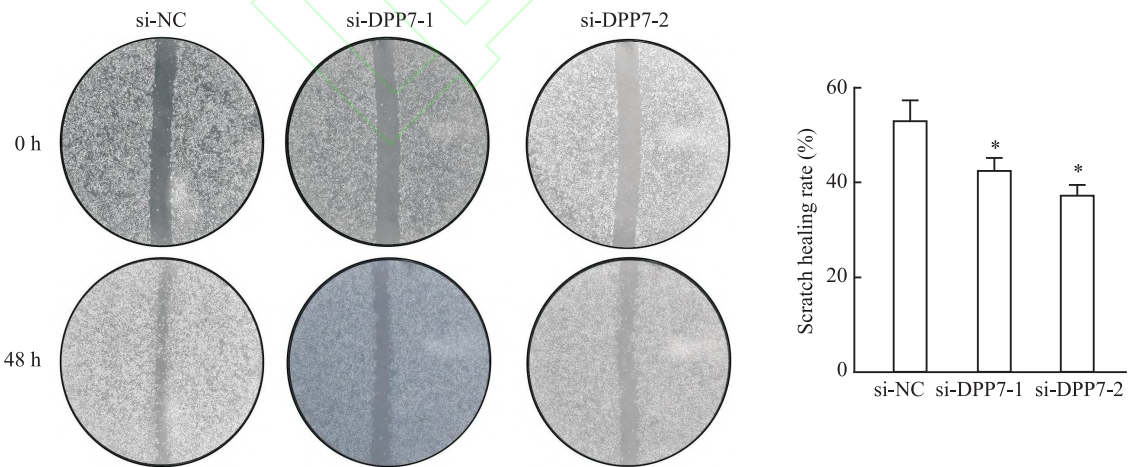


图7 划痕实验检测DPP7对MHCC97H细胞划痕愈合能力的影响 $\times 50$

Fig. 7 Scratch assay to detect the effects of DPP7 on the scratch healing ability of MHCC97H cells $\times 50$

* $P<0.05$ vs si-NC group.

2.6 DPP7对肝细胞癌细胞EMT相关分子的影响 选择MHCC97H细胞株转染si-NC和si-DPP7质粒后,利用Western blot实验检测EMT相关蛋白标志物的表达水平。结果显示,si-DPP7-1和si-DPP7-2组间充质标志物N-cadherin、Vimentin表达下降

(图9B、9D, $t=85.42$ 、 60.47 、 64.35 、 238.00 , 均 $P<0.01$),而上皮细胞标志物E-cadherin表达增加(图9C, $t=21.50$ 、 52.00 , 均 $P<0.001$)。该结果表明在MHCC97H细胞株中敲低DPP7表达抑制EMT进程。

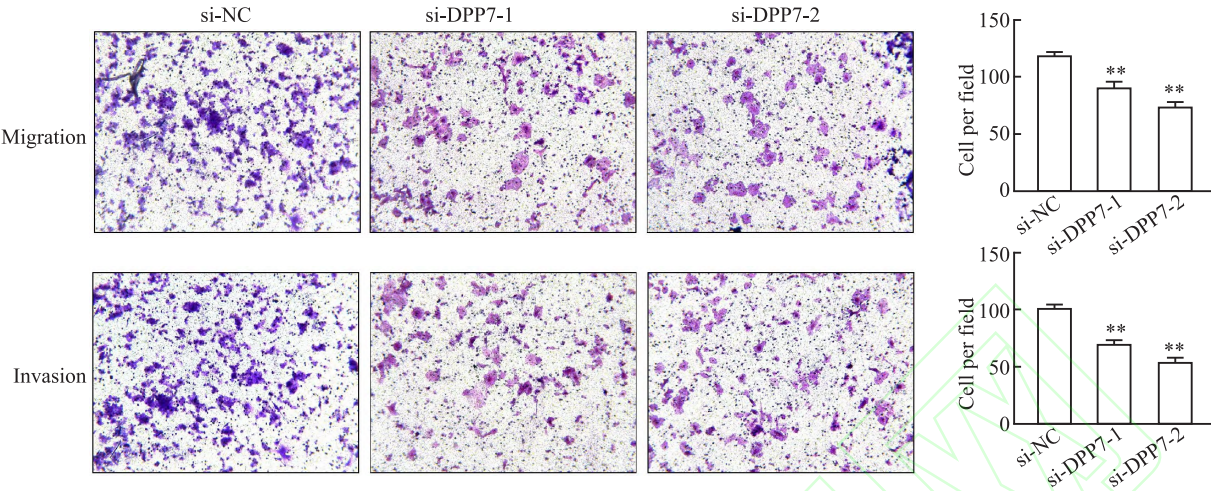


图8 Transwell实验检测DPP7对MHCC97H细胞转移能力的影响 ×100
Fig. 8 Transwell assay was used to detect the effect of DPP7 on MHCC97H cell transfer ability ×100
** $P<0.01$ vs si-NC group.

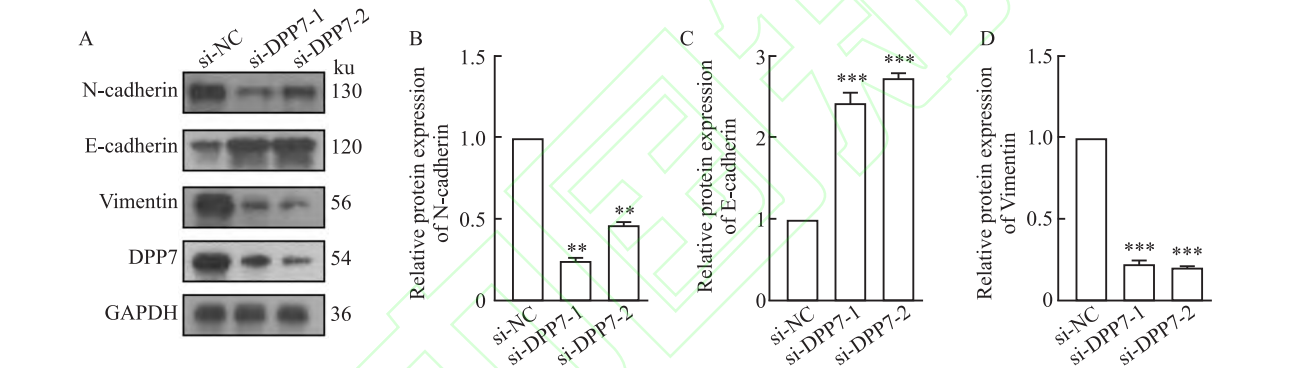


图9 Western blot法检测MHCC97H细胞株中DPP7敲低后EMT相关蛋白表达
Fig. 9 Western blot analysis showed the expression of EMT-related proteins after the knockdown of DPP7 in MHCC97H cell lines
A: The expression of EMT-related proteins after the knockdown DPP7 in MHCC97H cell lines; B: Statistical graph of N-cadherin expression among EMT-related proteins; C: Statistical graph of E-cadherin expression among EMT-related proteins; D: Statistical graph of Vimentin expression among EMT-related proteins; ** $P<0.01$, *** $P<0.001$ vs si-NC group.

3 讨论

HCC是中国常见的恶性肿瘤,具有高侵袭性、易早期转移等生物学特征,这导致HCC患者预后较差^[10]。因此,早期诊断和及时干预治疗对提高HCC患者的预后具有生物学意义。DPP7是二肽基肽酶家族的一员,因其在蛋白质降解和肽加工中的酶活性而被研究。近年来,DPP7在消化道肿瘤中的作用被广泛关注。目前已有研究^[11-12]报道,DPP7可作为胃癌早期诊断和结直肠癌预后的生物标志物。相关研究^[13]显示增强DPP7表达能够抑制肿瘤微环境中免疫细胞对结直肠癌细胞的细胞毒性功能,从而增强结直肠癌细胞的恶性增殖和远处侵袭能力。同时,DPP7与GPX4相结合保护结直肠癌细胞免受葡萄糖剥夺诱导的双硫死亡杀伤,从而促进结直肠

癌进展^[14]。然而,DPP7在HCC恶性进展中的作用,仍未得到充分探索。

本研究在UALCAN和GEPIA数据库中检测DPP7在HCC中的表达情况。结果显示,基线分析UALCAN、GEPIA数据库证实DPP7基因表达水平在HCC组织中显著高于正常肝组织。同时与健康患者相比较,HCC患者中DPP7蛋白甲基化程度相对低致使其恶性程度高,进而促进肿瘤发展。随后,采用免疫组化、Western blot法和qPCR对HCC组织及正常肝组织进行检测,结果显示在蛋白和mRNA水平上,DPP7均在HCC组织中呈高表达,这与数据库中保持一致。本研究结果证实DPP7参与HCC患者肿瘤进展并且可作为HCC患者的潜在生物标志物。

接下来,本研究在细胞层面对DPP7在HCC中

的功能进一步探讨。选取公共数据库中选取 si-DPP7 质粒并检测其转染效率后进行功能试验。MTT 实验、克隆形成实验均证实抑制 DPP7 蛋白表达后, HCC 细胞 MHCC97H 的增殖能力受抑制。同时, 选择划痕愈合实验和 Transwell 实验检测 HCC 细胞 MHCC97H 的转移能力并证实敲低 DPP7 蛋白表达后, 细胞迁移和侵袭能力都受到抑制。

在肿瘤进展和转移过程中 EMT 的异常激活与肿瘤细胞的侵袭性和肿瘤干性的恶性增强密切相关^[15]。相关文献^[12]报道, DPP7 在结直肠癌中通过上调程序性细胞死亡蛋白-1 (programmed death-1, PD-1) 表达水平, 介导巨噬细胞 M2 表型极化, 促进肿瘤细胞免疫逃逸并激活 EMT 进程, 推动结直肠癌细胞迁移侵袭。至此, 本研究推测 DPP7 促进 HCC 细胞恶性进展与 EMT 进程相关。上述研究结果提示, DPP7 可借助激活 EMT 进程推动 HCC 恶性进展, 但具体作用机制仍需进一步研究。尽管, 近年来医学的发展在一定程度上延长 HCC 患者的总体生存期, 但 HCC 的发病率和病死率仍然居高不下, 临床上仍缺乏疗效好、副作用小的治疗药物^[16]。

综上, 本研究通过生物学信息分析及相关实验证实 DPP7 在 HCC 组织中表达上调, 且与 HCC 患者的不良预后相关。在 HCC 细胞 MHCC97H 中敲低 DPP7 表达可抑制细胞增殖、转移能力, 其机制可能与 EMT 密切相关。至此, 本研究揭示 DPP7 在 HCC 中的促癌作用, 提示其可作为 HCC 潜在的治疗干预靶点。

参考文献

- [1] Sung H, Ferlay J, Siegel R L, et al. Global cancer statistics 2020: GLOBOCAN estimates of incidence and mortality worldwide for 36 cancers in 185 countries[J]. *CA Cancer J Clin*, 2021, 71(3): 209-49. doi: 10.3322/caac.21660.
- [2] Toh M R, Wong E Y T, Wong S H, et al. Global epidemiology and genetics of hepatocellular carcinoma[J]. *Gastroenterology*, 2023, 164(5): 766-82. doi: 10.1053/j.gastro.2023.01.033.
- [3] Bray F, Laversanne M, Sung H, et al. Global cancer statistics 2022: GLOBOCAN estimates of incidence and mortality worldwide for 36 cancers in 185 countries[J]. *CA Cancer J Clin*, 2024, 74(3): 229-63. doi: 10.3322/caac.21834.
- [4] Zhang C H, Cheng Y, Zhang S, et al. Changing epidemiology of hepatocellular carcinoma in Asia[J]. *Liver Int*, 2022, 42(9): 2029-41. doi: 10.1111/liv.15251.
- [5] Gajos-Michniewicz A, Czyz M. WNT/ β -catenin signaling in hepatocellular carcinoma: the aberrant activation, pathogenic roles, and therapeutic opportunities[J]. *Genes Dis*, 2024, 11(2): 727-46. doi: 10.1016/j.gendis.2023.02.050.
- [6] Akula S M, Abrams S L, Steelman L S, et al. RAS/RAF/MEK/ERK, PI3K/PTEN/AKT/mTORC1 and TP53 pathways and regulatory miRs as therapeutic targets in hepatocellular carcinoma[J]. *Expert Opin Ther Targets*, 2019, 23(11): 915-29. doi: 10.1080/14728222.2019.1685501.
- [7] Zhang H F, Gao X, Wang X, et al. The mechanisms of renin-angiotensin system in hepatocellular carcinoma: from the perspective of liver fibrosis, HCC cell proliferation, metastasis and angiogenesis, and corresponding protection measures[J]. *Biomed Pharmacother*, 2021, 141: 111868. doi: 10.1016/j.biopha.2021.111868.
- [8] Hu X, Jiang J, Ni C, et al. HBV integration-mediated cell apoptosis in HepG2. 2.15[J]. *J Cancer*, 2019, 10(17): 4142-50. doi: 10.7150/jca.30493.
- [9] Sun G, Ding X, Argaw Y, et al. Akt1 and dCIZ1 promote cell survival from apoptotic caspase activation during regeneration and oncogenic overgrowth[J]. *Nat Commun*, 2020, 11: 5726. doi: 10.1038/s41467-020-19068-2.
- [10] 严洪遥, 劳远翔, 孙倍成. UROC1 在肝细胞癌中的表达及对肿瘤发生的影响[J]. *安徽医科大学学报*, 2024, 59(8): 1339-46. doi: 10.19405/j.cnki.issn1000-1492.2024.08.008.
- [10] Yan H Y, Lao Y X, Sun B C. Expression of UROC1 in hepatocellular carcinoma and its effect on tumor development[J]. *Acta Univ Med Anhui*, 2024, 59(8): 1339-46. doi: 10.19405/j.cnki.issn1000-1492.2024.08.008.
- [11] Feng T, Jie M, Deng K, et al. Targeted plasma proteomic analysis uncovers a high-performance biomarker panel for early diagnosis of gastric cancer[J]. *Clin Chim Acta*, 2024, 558: 119675. doi: 10.1016/j.cca.2024.119675.
- [12] Ma L, Yang H, Wu S, et al. DPP7 as a potential therapeutic marker for colorectal cancer[J]. *J Cancer*, 2024, 15(16): 5425-39. doi: 10.7150/jca.93112.
- [13] Zhang W, Wang H, Wang H, et al. Integrated analysis identifies DPP7 as a prognostic biomarker in colorectal cancer[J]. *Cancers*, 2023, 15(15): 3954. doi: 10.3390/cancers15153954.
- [14] Li R, Wang X, Liu J, et al. DPP7 promotes colorectal cancer progression through GPX4-dependent suppression of disulfidptosis and immune evasion[J]. *J Cell Mol Med*, 2025, 29(12): e70660. doi: 10.1111/jcmm.70660.
- [15] Wu L, Liu Y, Deng W, et al. OLR1 is a pan-cancer prognostic and immunotherapeutic predictor associated with EMT and cuproptosis in HNSCC[J]. *Int J Mol Sci*, 2023, 24(16): 12904. doi: 10.3390/ijms241612904.
- [16] 白一鹏, 徐登球, 孙倍成. LONP1 在肝细胞癌中的表达及其对肝细胞癌发生发展的影响[J]. *安徽医科大学学报*, 2025, 60(5): 869-76. doi: 10.19405/j.cnki.issn1000-1492.2025.05.013.
- [16] Bai Y P, Xu D Q, Sun B C. The expression of LONP1 in hepatocellular carcinoma and its effects on the occurrence and

development of hepatocellular carcinoma [J]. *Acta Univ Med*
Anhui, 2025, 60(5): 869-76. doi: 10.19405/j.cnki.issn1000-

1492. 2025. 05. 013.

The role of DPP7 protein in hepatocellular carcinoma and its underlying mechanisms

Wang Bijun¹, Cui Haodong^{2,3}, Wu Wenyong^{2,3}

(¹ Department of Surgery, Clinical College of Anhui Medical University, Hefei 230012;

² Department of General Surgery, Anhui No. 2 Provincial People's Hospital Clinical College of Anhui Medical University, Hefei 230041; ³ Anhui Provincial Key Laboratory of Occupational Health, Anhui No. 2 Provincial People's Hospital, Hefei 230041)

Abstract Objective To investigate the mechanism of Dipeptidyl peptidase 7 (DPP7) in hepatocellular carcinoma (HCC). **Methods** The expression of DPP7 protein in hepatocellular carcinoma tissues and liver benign tissues was detected by UALCAN and GEPIA database, immunohistochemical, and Western blot, and its relationship with clinicopathological characteristics was analyzed. The expression of *DPP7* was silenced by siRNA and the protein expression of DPP7 in MHCC97H cells was detected by Western blot and qPCR. MTT assay, colony formation assay and wound healing assay were used to detect cell proliferation. Transwell assay was used to detect the invasion and migration ability of cells. Western blot was used to detect the changes of protein markers related to epithelial-mesenchymal transition (EMT). **Results** In UALCAN, GEPIA and clinical liver tissue samples, DPP7 expression was upregulated and it was closely related to TNM stage ($P=0.002$), lymph node metastasis ($P=0.038$) and depth of tumor invasion ($P=0.027$). The downregulation of DPP7 protein expression in MHCC97H cells was detected after transfection of siRNA in the experimental group ($P<0.01$); furthermore, the results of the MTT, colony formation, wound healing and Transwell assay demonstrated that knockdown of DPP7 expression in the MHCC97H cell line significantly inhibited the proliferative and metastatic capabilities of these cells. Consistent with this phenotypic change, analysis of epithelial-mesenchymal transition (EMT) related proteins revealed a significant upregulation of the epithelial marker E-cadherin ($P<0.001$) and downregulation of the mesenchymal markers Vimentin and N-cadherin ($P<0.01$). **Conclusion** DPP7 is highly expressed in hepatocellular carcinoma tissues and cell lines, and this is associated with poor prognosis in patients. The downregulation of DPP7 protein expression can inhibit the proliferation and metastasis of hepatocellular carcinoma cell line MHCC97H, and its mechanism is closely related to EMT.

Key words *DPP7*; hepatocellular carcinoma; proliferation; transfer; EMT; MHCC97H

Fund programs Key Research and Development Program of Anhui Province (No. 202104j07020005); Natural Science Research Project of Anhui Educational Committee (Nos. 2023AH010084, 2022AH052030); Natural Science Research Project of Clinical College of Anhui Medical University (No. 2020XJ018)

Corresponding author Wu Wenyong, E-mail: wuwenyong@ahmu.edu.cn